症例

泌尿器外科 2008年
21(1), 87～89

自然破裂した巨大腎血管筋脂肪腫の1例

宮川 友明[*1,※] 厨川 謙[*1] 堤 雅一[*1] 石川 悟[*1] 下釜 達朗[*2]

＊1日立総合病院泌尿器科 ＊2日立総合病院病理科 (※現・北茨城市立総合病院泌尿器科)

要旨：43歳男性。数年来右腹部膨隆に気づくが放置していた。突然発症した腹痛にて受診した。右巨大腎血管筋脂肪腫からの出血と診断し，緊急血管塞栓術にて止血したが，症状が継続し右腎摘除術を施行した。摘出標本は重量7.5Kgであり，摘出されたものとしては本邦2番目の重量であった。

key words 自然破裂，巨大腎血管筋脂肪腫，腫瘍摘除術

はじめに

腎血管筋脂肪腫（Angiomyolipoma：以下AMLと略す）は腎腫瘍の0.3%を占める良性腫瘍であるが，巨大な腫瘍を形成することもある。今回，自然破裂による腹痛にて受診し判明した巨大AMLの症例を経験したので，若干の考察を加え報告する。

I．症例

患者：43歳男性。

既往歴・家族歴：特記事項無し。

現病歴

2001年頃より右腹部膨隆に気づくが放置。

2004年12月22日早朝から，突然強い右側腹部痛を自覚し，近医へ救急搬送された。腹部CTにて巨大後腹膜腫瘍内に出血を認め，緊急入院となった。受診時のヘモグロビン（以下Hbと略す）値は10.3g/dlであったが，2時間後に8.4g/dlと低下し，緊急処置が必要と考えられ，当院へ転院となった。

入院時現症として，下腹部に腫瘤性病変を触知した。腹部CT（**図1a**）にて，右腎原発と考えられる脂肪成分に富む長径22cm大の巨大腫瘤を認め，また腫瘤内に血腫を認めた。

当院搬送後のHb値は7.7g/dlであり，Vital Signsは安定していたため，保存的に経過観察とした。濃厚赤血球2単位を輸血した。12月23日，Hb7.8g/dl，血小板数8.6万/μlと貧血，血小板減少を認め，再度CTを施行し，腫瘍内血腫の若干の増大を認めた。濃厚赤血球4単位，新鮮凍結血漿4単位輸血を追加し，また疼痛が強く塩酸モルヒネ持続静注を開始した。12月24日，引き続きHb7.4g/dlと貧血を認め，緊急血管塞栓術を施行した。腫瘍血管3ヵ所より出血を認め（**図1b**），ゼルフォルムによる塞栓術を施行した。血管塞栓術後，貧血の進行は停止した。しかし背部痛，腹部膨満感は継続し，摘出が必要と判断した。

2005年1月12日，右腎摘除術を施行した。周囲との癒着は軽度で剥離は容易であった。手術時間3時間20分，出血量420gにて終了した。摘出検体は7.5Kgで，内部に出血を認めた（**図2a**）。術後経過は良好で術後12日で退院した。腫瘍の病理組織学的所見は，脂肪組織の増成を認め，悪性所見は認めず，腎血管筋脂肪腫の診断であった（**図2b**）。

※ 北茨城市大津町北町4-5-15（0293-46-1121）〒319-1704
2007年3月12日受付

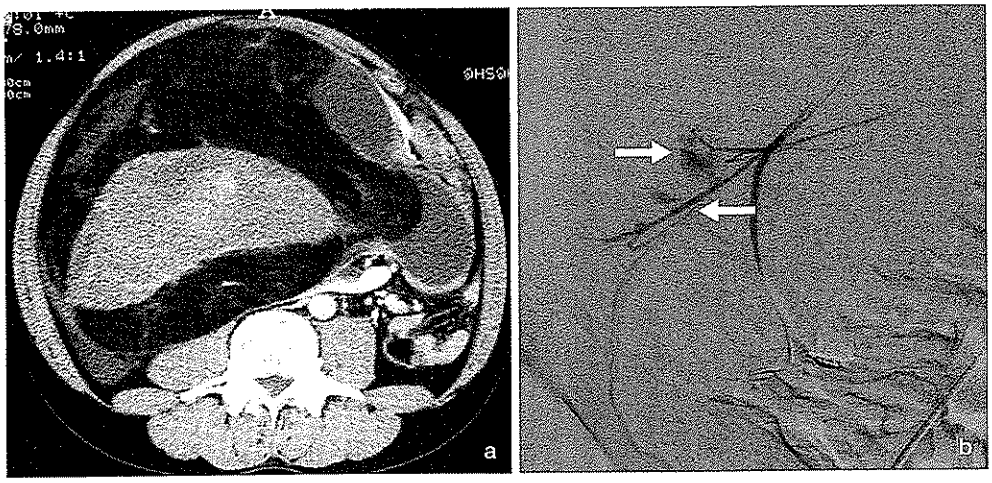

図1　a：腹部造影CT
右腎から発生した最大径22cmの脂肪成分に富む腫瘤を認め，内部に血腫が存在する。
b：血管造影
腫瘍血管からの出血を認める（この写真では2ヵ所：矢印）。

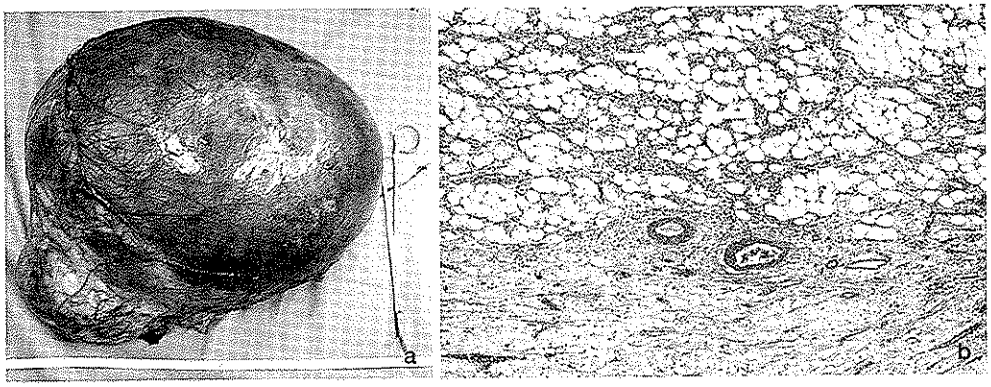

図2　a：摘出標本（肉眼）
巨大な黄色調の腫瘍。大きさの比較のため右側に強彎ケリーが置いてある。
b：病理組織学的所見
脂肪組織，平滑筋組織，血管の増生を認める。

術後，再発は認めていない。

Ⅱ．考　察

AMLは腎胚芽細胞の遺残物に由来する過誤腫の一種と考えられており，約20%に結節性硬化症を合併する。また結節性硬化症の約50%にAMLを認めるとされている[1]。

画像診断はCT，超音波にて脂肪成分を認め，悪性腫瘍との鑑別は比較的容易と考えられている。組織学的には，脂肪成分に富み，その他平滑筋，毛細血管により構成される。脂肪腫，脂肪肉腫などとの鑑別が困難な例には，悪性黒色腫の特異的マーカーであるHMB-45がAMLでも染色され，診断に有用であることが報告されている[2]。

AMLに対する治療方針として，Oesterlingらの指針[3]が有名である。過去の報告でも，直径4cm以上の場合は自然破裂の危険性が高いと報告されており[4]，また結節性硬化症を合併する場合は腫瘍が増大しやすく，症状も伴いやすいと考えられ[5]，予防的治療が考慮される。一方，腫瘍の組成が血管に富む場合は4cm以下でも破裂の危険があるという報告[6]もあり，実際には判断が難しいこともある。

近年では腎温存の観点から，血管塞栓術による保存的治療にて出血のコントロールが可能であったり，腫瘍径の縮小が期待できるという報告も[1]なされている。また，外科的治療としても，腎部分切除術が考慮される傾向が強くなっている。

巨大腎血管筋脂肪腫（重量1kg以上）に対する摘出手術の報告は，海外ではKatzら[7]が3.5kgの腫瘍を報告している。本邦では奥野ら[8]が摘

表1 重量1Kg以上の腎血管筋脂肪腫摘出症例53例のまとめ

年齢（歳）	21～70（平均37.5）
性別	男：女＝14：39
患側	右：左：両＝22：22：7（不明2）
症状	腫瘤27例　腹痛19例
	発熱・血尿5例
	なし1例
最大径（cm）	10～42（平均22.8）
重量（g）	1000～10000（平均2564，中央値2000）

出重量10kgの症例を報告している。その際に，本邦報告例39例について検討がなされている。今回奥野らの報告以降について検索したところ，当院での過去の報告[9]や本症例を含め14例が該当し，計53例について検討した（**表1**）。症状は腹部腫瘤の自覚が多い。外科的治療を考慮する場合，巨大な腫瘤は困難な操作が予想されるが，本症例でもそうであったように，腫瘍外への出血や，炎症が強くなければ，剥離操作は比較的容易である可能性も考えられる。部分切除術は困難なことも多くなると考えられるので，腫瘍の部位や両側性などを勘案し，腎温存を考慮すべきか，手術の安全性を考慮すべきかの判断が必要と考えられる。本症例は，CT上腎盂が乖離しており，部分切除術は困難と判断し，腎摘除術を施行した。

本論文の要旨は第63回日本泌尿器科学会茨城地方会にて発表した。

文　献

1) 古賀成彦，金武　洋，内藤誠二，他：腎血管筋脂肪腫に対する腎動脈塞栓術の効果について．西日泌尿 **68**：466-473，2006
2) Yaldiz M, Kilinc N and Ozdemir E：Strong association of HMB-45 expression with renal angiomyolipoma. Saudi Med J **25**：1020-1023, 2004
3) Osterling JE, Fishmann EK, Goldman SM, et al：The management of renal angiomyolipoma. J Urol **135**：1121-1124, 1986
4) 大庭康司郎，古賀成彦，錦戸雅春，他：破裂をきたした腎血管筋脂肪腫の検討．腎移植・血管外科 **15**：28-31，2003
5) Steiner MS, Goldman SM, Fishman EK, et al：The natural history of renal nagiomyolipoma. J Urol **150**：1782-1786, 1993
6) Lee W, Kim TS, Chung JW, et al：Renal angiomyolipoma：embolotherapy with a mixture of alcohol and iodized oil. JVIR **9**：255-261, 1998
7) Katz DS and Poster RB：Massive renal angiomyolipoma in tuberous sclerosis. Clin Imaging **21**：200-202, 1997
8) 奥野恭嗣，辻畑正雄，亀岡　博，他：巨大（10kg）腎血管筋脂肪腫の1例　西日泌尿 **54**：676-681，1992
9) Tsutsumi M, Yamauchi A, Tsukamoto S, et al：A case of angiomyolipoma presenting as a huge retroperitoneal mass. Int J Urol **8**：470-471, 2001

Abstract

A case of spontaneous rupture in huge angiomyolipoma of the kidney

Tomoaki Miyagawa[*1], Ken Kuriyagawa, Masakazu Tsutsumi, Satoru Ishikawa and Tatsurou Shimokawa[*2]

Department of Urology, Hitachi general Hospital[*1]; Department of Pathology, Hitachi General Hospital[*2]

A 43-year-old man visited the hospital with acute abdominal pain. A computed tomography showed bleeding in the huge mass of the right kidney. He developed hypovolemic shock, emergent arterial embolization and subsequent right nephrectomy were performed. Pathological diagnosis was angiomyolipoma. The specimen weighed 7.5kg. It is the second heaviest tumor that was removed in Japan.

key words：huge angiomyolipoma, spontaneous rupture, tumorectomy

Jpn J Urol Surg 21(1)：87～89, 2008